



## Протокол исследования биопсийного/операционного материала

№: 36420

ФИО:

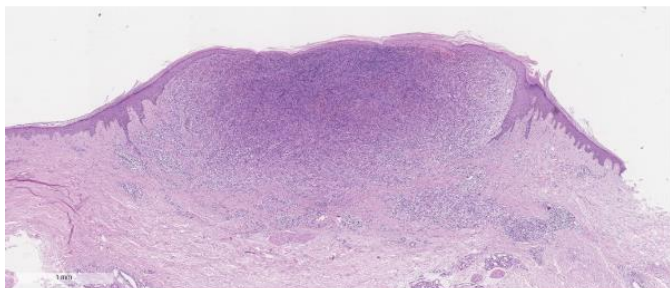
|                             |                                  |                         |                               |
|-----------------------------|----------------------------------|-------------------------|-------------------------------|
| Дата рождения:              | XX.XX.XXXX                       | Возраст:                |                               |
| Дата поступления:           | XX.XX.XXXX                       | Пол:                    |                               |
| Направившее учреждение:     | ОМС-Онкологический диспансер № 4 | Дата выдачи заключения: | XX.XX.XXXX                    |
| Тип и маркировка материала: | 1 Сырой материал;                | Врач:                   | Чудайкин Александр Николаевич |
| Клинический диагноз:        | Саркома кожи                     | Код клиента:            | -                             |

### ПАТОЛОГОАНАТОМИЧЕСКОЕ ЗАКЛЮЧЕНИЕ:

Саркома Капоши кожи правой голени. Удалено в пределах здоровых тканей.

МКБ-10: C46.0

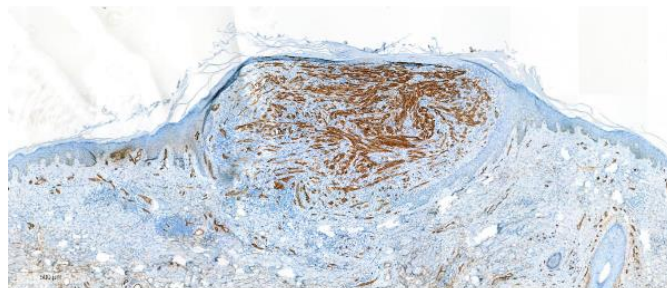
ICD-O: C440; SKIN; 914; KAPOSI SARCOMA; 9140/3; Kaposi sarcoma



**H&E**

Опухоль

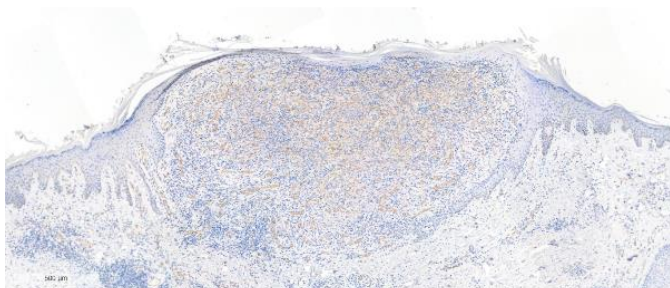
Микрофото #1. Препарат: 36420-1-4-1



**CD34 (QVEnd/10)**

Положительное окрашивание

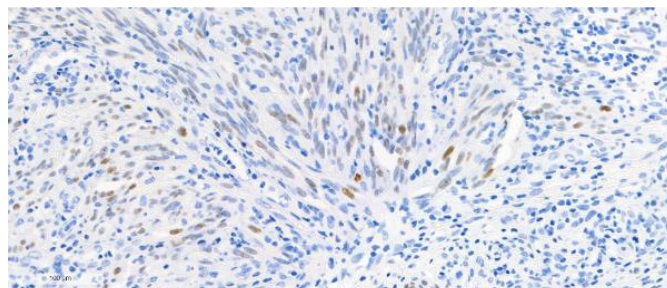
Микрофото #2. Препарат: 36420-1-3-4.mrxs



**CD31 (1A10)**

Положительное окрашивание

Микрофото #3. Препарат: 36420-1-3-5.mrxs



**HHV8**

Положительное ядерное окрашивание

Микрофото #4. Препарат: 36420-1-3-8.mrxs



### **ДИФФЕРЕНЦИАЛЬНАЯ ДИАГНОСТИКА:**

Комментарии/диагностическое рассуждение: Выполнено ИГХ исследование с маркерами S100(Pol), Melan A(A103), CD34(QBEnd/10), CD31(1A10), Desmin(DE-R-11), SMA(1A4), HHV8 для дифференциального диагноза между саркомой Капоши, выбухающей дерматофибросаркомой, меланомой и другими веретенноклеточными опухолями. Опухолевые клетки экспрессируют CD34, CD31, HHV8, при отсутствии реакции с S100, Melan A, Desmin, SMA. Гистологическая картина с учетом данных ИГХ соответствует саркоме Капоши.

### **МИКРОСКОПИЧЕСКОЕ ОПИСАНИЕ:**

#### **Кожа**

Микроописание: Лоскут кожи с подкожной жировой клетчаткой. В дерме - опухоль узловой формы без четких границ. Клетки опухоли веретеновидной формы, обираются в переплетающиеся между собой пучки, между ними - экстравазаты эритроцитов, лимфоцитарная инфильтрация. Опухоль прорастает до уровня придатков кожи, не распространяется в гиподерму. Митотическая активность высокая. Удалено в пределах здоровых тканей.

### **МАКРОСКОПИЧЕСКОЕ ОПИСАНИЕ:**

#### **Кожа: Лоскут кожи**

Маркировка: 1

Размер лоскута кожи: 20\*10\*5 мм

Наличие подкожной жировой клетчатки, дермы: с дермой

Толщина дермы (мм): 4

Локализация поражения: на поверхности

Образование на поверхности: узел

Размер образования: диаметром 5 мм

Граница: четкая

Поверхность образования: мелкобугристая

Расстояние до латерального края резекции (мм): 3

Маркировка краев резекции краской: есть



Макропрепарат

Макрофото #1.

### **Итоговый материал:**

Сырой материал:



36420-1 (оригинальная маркировка: Ежова)

**Блоки (5 шт.)**

| Маркировка UNIM | Оригинальная маркировка / маркировка родительского материала |
|-----------------|--|
| 36420-1-1       | 36420-1  |
| 36420-1-2       | 36420-1  |
| 36420-1-3       | 36420-1  |
| 36420-1-4       | 36420-1  |
| 36420-1-5       | 36420-1  |

**Стёкла (12 шт.)**

| Маркировка UNIM | Оригинальная маркировка / маркировка родительского гистоблока | Окраска           |
|-----------------|---|-------------------|
| 36420-1-1-1     | 36420-1-1   | H&E               |
| 36420-1-2-1     | 36420-1-2   | H&E               |
| 36420-1-3-1     | 36420-1-3   | H&E               |
| 36420-1-3-2     | 36420-1-3   | S100 (Polyclonal) |
| 36420-1-3-3     | 36420-1-3   | Melan-A (A103)    |
| 36420-1-3-4     | 36420-1-3   | CD34 (QBEnd/10)   |
| 36420-1-3-5     | 36420-1-3   | CD31 (1A10)       |
| 36420-1-3-6     | 36420-1-3   | SMA(1A4)          |
| 36420-1-3-7     | 36420-1-3   | Desmin (DE-R-11)  |
| 36420-1-3-8     | 36420-1-3   | HHV8              |
| 36420-1-4-1     | 36420-1-4   | H&E               |
| 36420-1-5-1     | 36420-1-5   | H&E               |

**Случай консультировали:**

Журавлев А.С., врач-патологоанатом

**Врач-патологоанатом:** Корчагина К.С., врач-патологоанатом



**Подпись:**

По этому случаю была проведена диагностика с помощью платформы UNIM Digital Pathology ©. Лечащий врач пациента может получить доступ к оцифрованным гистологическим препаратам по ссылке <https://app.dpathology.com/cases/7c88b2ea-6f39-4e9f-a8d9-97395d8fbf9b>. Для получения доступа обратитесь к администратору лаборатории по тел. +7(495) 374-92-07 или по почте [lab@unim.su](mailto:lab@unim.su).