



## Протокол исследования биопсийного/операционного материала

№: 25021

ФИО:

Дата рождения:

Дата поступления:

Направившее учреждение:

Тип и маркировка материала:

Клинический диагноз:

1 Сырой материал;

Базалиома кожи

Возраст:

Пол:

Дата выдачи заключения:

Врач:

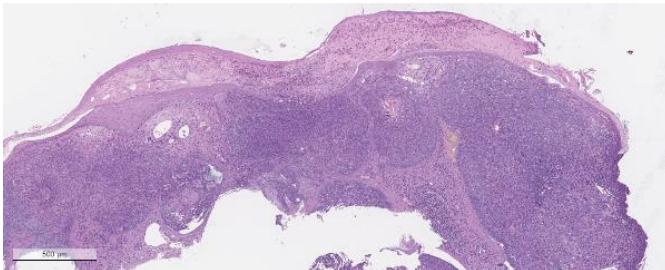
Код клиента: -

### ПАТОЛОГОАНАТОМИЧЕСКОЕ ЗАКЛЮЧЕНИЕ:

Базальноклеточный рак, нодулярный вариант, с изъязвлением кожи области лба (максимальный размер опухоли-5,0мм., глубина инвазии -1,6мм.). Резекция в пределах опухоли.

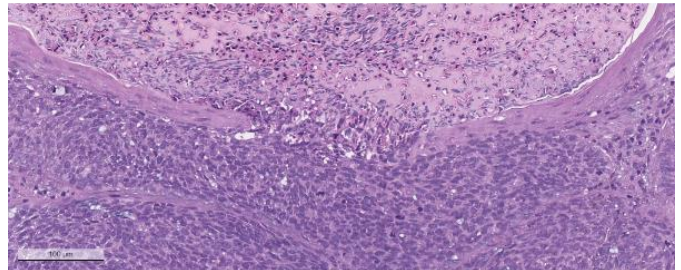
МКБ-10: С 44.3

ICD-O: C44; SKIN; 809; BASAL CELL CARCINOMA, NOS; 8090/3; Basal cell carcinoma, NOS



**H&E**

Базальноклеточный рак  
Микрофото #1. Препарат: 25021-1-1-1



**H&E**

Фокальное изъязвление опухоли  
Микрофото #2. Препарат: 25021-1-1-1

### ДИФФЕРЕНЦИАЛЬНАЯ ДИАГНОСТИКА:

Комментарии/диагностическое рассуждение: Морфология характерна для нодулярного варианта базальноклеточного рака кожи. Удалено в пределах опухоли.

### МИКРОСКОПИЧЕСКОЕ ОПИСАНИЕ:

**Кожа: Базальноклеточный рак**

Вариант: нодулярный

Края резекции: опухоль в крае резекции

Периневральная инвазия: нет

Лимфоваскулярная инвазия: нет

Комментарий: Максимальный размер опухоли-5,0мм, глубина инвазии-1,6мм.

Кожно-подкожный лоскут. Многослойный плоский ороговевающий эпителий с расслоением, с суброговым пузырьком, заполненным серозно-клеточным субстратом. Базальный слой отечный. Мультифокально опухолевая пролиферация базалоидных клеток с образованием опухолевых узлов в дерме. Умеренное количество митозов в опухолевой ткани. По латеральным краям и глубокому краю резекции-рост опухоли.



**МАКРОСКОПИЧЕСКОЕ ОПИСАНИЕ:**

**Кожа**

Макроописание: Фрагмент ткани серого цвета р. 0.5x0.5x0.2 см.



Макропрепарат удаленного образования  
Макрофото #1.

**Итоговый материал:**

**Сырой материал:**

25021-1 (оригинальная маркировка: Романова)

**Блоки (1 шт.)**

Маркировка UNIM	Оригинальная маркировка / маркировка родительского материала
25021-1-1	25021-1

**Стёкла (1 шт.)**

Маркировка UNIM	Оригинальная маркировка / маркировка родительского гистоблока	Окраска
25021-1-1-1	25021-1-1	H&E

**Случай консультировали:**

Журавлев А.С., врач-патологоанатом

**Врач-патологоанатом:** Шibaева Наталья, врач-патологоанатом



По этому случаю была проведена диагностика с помощью платформы UNIM Digital Pathology ©. Лечащий врач пациента может получить доступ к оцифрованным гистологическим препаратам по ссылке <https://app.dpathology.com/cases/8708515d-9361-419e-9d2d-501e8b72a0ed>. Для получения доступа обратитесь к администратору лаборатории по тел. +7(495) 374-92-07 или по почте [lab@unim.su](mailto:lab@unim.su).